

IV. ΕΚΤΙΜΗΣΗ ΤΗΣ ΘΡΕΠΤΙΚΗΣ ΚΑΤΑΣΤΑΣΗΣ

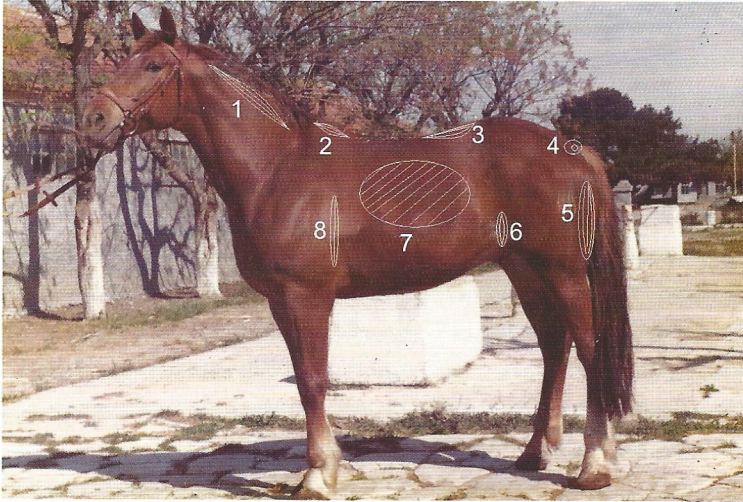
Η θρεπτική κατάσταση των ιπποειδών είναι δυνατόν να προσδιοριστεί εκτιμώντας την ανάπτυξη των μυϊκών μαζών και την εναπόθεση υποδόριου λίπους οπτικά ή με ψηλάφηση (**λαβές**), σε ορισμένες χώρες του σώματός τους (Εικόνα 10). Οι λαβές αυτές είναι οχτώ: του τραχήλου, του ακρωμίου, της οσφύος, της βάσης της ουράς, των παραμηρίων, της επιγονάτιας πτυχής, των πλευρών και της ωμοπλάτης.

Με βάση το αποτέλεσμα αυτής της εξέτασης ο ίππος κατατάσσεται σε μία κλίμακα 9 βαθμών, η οποία μας δίνει το **δείκτη θρεπτική κατάστασής (Δ.Θ.Κ.)** του ίππου. Η εναπόθεση υποδόριου λίπους στις παραπάνω χώρες γίνεται σε συγκεκριμένο χρόνο και ακολουθεί συγκεκριμένη σειρά επιτρέποντας την εκτίμηση του βαθμού πάχυνσης με αντικειμενικό τρόπο. Έτσι για παράδειγμα, ένας ίππος που κατατάσσεται στη βαθμίδα 7 θα έχει τον ίδιο βαθμό εναπόθεσης υποδόριου λίπους σε συγκεκριμένη χώρα του σώματός του με οποιοδήποτε άλλο ίππο καταταχθεί στην ίδια βαθμίδα ανεξάρτητα από τη φυλή, την κατηγορία, το φύλο και την ηλικία του.


Στην Εικόνα 10 φαίνεται (i) η λαβή της οσφύος, κατά την οποία τα τέσσερα δάκτυλα του χεριού πλησιάζουν και ακουμπούν στην οσφύ στο ύψος του 4ου και 5ου οσφυϊκών σπονδύλων, ενώ ο αντίχειρας είναι στραμμένος προς τον κενεώνα και (ii) η λαβή από όπου αρχίζει η ψηλάφηση των πλευρών.

Η 9-βαθμη αυτή κλίμακα του Δ.Θ.Κ. χαρακτηρίζεται περιληπτικά από τα ακόλουθα:

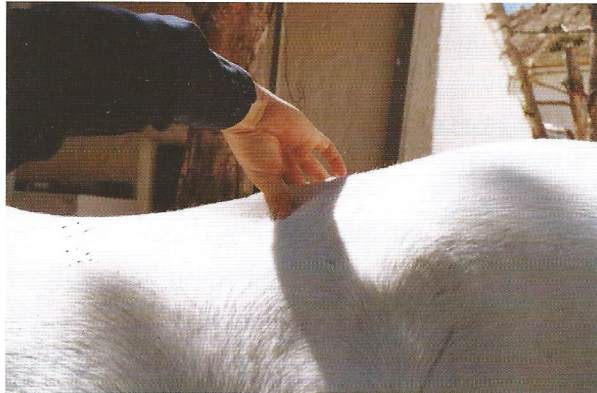Βαθμίδα 1 (καχεκτικό - *poor*): Ζώο υπερβολικά αδύνατο, ευδιάκριτη και αισθητή η μορφολογία των οστών, απουσία υποδόριου λιπώδη ιστού. Τα



(α)



(β)



(γ)

Εικόνα 10. α Τοπογραφία των κυριότερων λαβών: (1) κατά μήκος του αυχένα-τραχήλου, (2) ακρώμιο, (3) οσφύς, (4) βάση ουράς, (5) παραμήρια, (6) πλάγια κοιλιακή χώρα-επιγονάτια πτυχή, (7) πλευρές, (8) πίσω από την ωμοπλάτη και εκτίμηση της θρεπτικής κατάστασης με ψηλάφηση (β και γ).

χείλη των εγκάρσιων αποφύσεων των οσφυϊκών σπονδύλων είναι ‘κοφτερά’. Η ρίζα της ουράς οστεώδης και οι σπόνδυλοι ευδιάκριτοι. Το δέρμα ‘κολλάει’ πάνω στις πλευρές που είναι ευδιάκριτες, οι ειλεακοί και οι ισχιακοί λόφοι προβάλλουν έντονα (Εικόνα 11).

Βαθμίδα 2 (πολύ αδύνατο - *very thin*): Ζώο πολύ αδύνατο, ευδιάκριτη και αισθητή η μορφολογία των οστών κάτω από το δέρμα, όχι όμως όπως στη βαθμίδα 1. Το ακρώμιο είναι οξύ και ευδιάκριτο. Παρατηρείται περιορισμένη εναπόθεση υποδόριου λίπους στο ύψος της οσφύος και τα χείλη από τις εγκάρσιες αποφύσεις των οσφυϊκών σπονδύλων είναι ‘στρογγυλεμένα’. Η ρίζα της ουράς προβάλλει κατά πολύ και οι σπόνδυλοι ξεχωρίζουν οπτικά. Οι πλευρές είναι ευδιάκριτες, αλλά παρατηρείται μικρή εναπόθεση υποδόριου λιπώδη ιστού. Η ωμοπλάτη διαγράφεται σαφώς.

Βαθμίδα 3 (αδύνατο - *thin*): Η μορφολογία των οστών δεν είναι πλέον ευδιάκριτη. Το ακρώμιο προεξέχει και η εναπόθεση υποδόριου λίπους στο ύψος της οσφύος έχει αρχίσει. Τα χείλη των εγκάρσιων αποφύσεων των οσφυϊκών σπονδύλων δεν είναι ‘κοφτερά’. Η ρίζα της ουράς δεν προβάλλει κατά πολύ και οι σπόνδυλοι δεν ξεχωρίζουν οπτικά. Οι ισχιακοί λόφοι δεν είναι ευδιάκριτοι. Το δέρμα «κινείται» πάνω στις πλευρές που καλύπτονται από ένα λεπτό στρώμα υποδόριου λιπώδη ιστού, αλλά εξακολουθούν να είναι ευδιάκριτες. Η ωμοπλάτη διαγράφεται σαφώς (Εικόνα 11).

Βαθμίδα 4 (μέτρια αδύνατο - *moderately thin*): Μέτρια ανάπτυξη μυϊκών μαζών στον τράχηλο και στο ακρώμιο. Κατά τη ψηλάφηση της οσφύος υπάρχει ένα λεπτό στρώμα υποδόριου λίπους. Οι πλευρές καλύπτονται από ένα στρώμα υποδόριου λιπώδη ιστού με αποτέλεσμα να είναι μόλις ευδιάκριτες. Στη ρίζα της ουράς διαπιστώνεται εναπόθεση υποδόριου λιπώδη ιστού. Οι ειλεακοί λόφοι δεν είναι ευδιάκριτοι. Στην ωμοπλάτη παρατηρείται μέτρια ανάπτυξη των μυϊκών μαζών.

Βαθμίδα 5 (μέτρια εύσαρκο - *moderate*): Η ανάπτυξη των μυϊκών μαζών είναι ικανοποιητική. Η ράχη είναι επίπεδη, Το ακρώμιο φαίνεται στρογγυλεμένο, ενώ ο τράχηλος και η ωμοπλάτη προσαρμόζονται αρμονικά στον κορμό. Οι πλευρές διακρίνονται μόνο με ψηλάφηση (Εικόνα 11).

Βαθμίδα 6 (σχετικά εύσαρκο - *moderately fleshy*): Στο ύψος της ράχης και της οσφύος ο υποδόριος λιπώδης ιστός είναι αναπτυγμένος, ενώ στη ψηλάφηση το υποδόριο λίπος γλιστρά πάνω στις μυϊκές μάζες. Στη βάση της



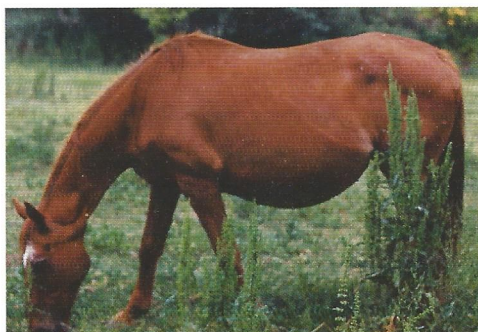
Βαθμίδα 1



Βαθμίδα 3



Βαθμίδα 5



Βαθμίδα 7

Εικόνα 11. Ίπποι με διαφορετικούς δείκτες θρεπτικής κατάστασης, που κατατάσσονται σε διάφορες βαθμίδες.

ουράς και στις πλευρές έχει εναποτεθεί υποδόριο λίπος το οποίο κατά τη ψηλάφηση έχει σπογγώδη υφή. Αρχίζει η εναπόθεση υποδόριου λίπους στην ωμοπλάτη και στις πλάγιες επιφάνειες του τραχήλου.

Βαθμίδα 7 (εύσαρκο - *fleshy*): Μέτρια ανάπτυξη υποδόριου λιπώδη ιστού στο τράχηλο, το ακρώμιο και πίσω από την ωμοπλάτη. Ο λιπώδης ιστός στη βάση της ουράς είναι μαλακός. Οι πλευρές διακρίνονται μόνο με ψηλάφηση, αλλά είναι χαρακτηριστική η ανάπτυξη του υποδόριου λιπώδη ιστού στα μεσοδιαστήματα των πλευρών (Εικόνα 11).

Βαθμίδα 8 (παχύ - *fat*): Αξιοσημείωτη είναι η αύξηση του όγκου του τραχήλου και η εναπόθεση υποδόριου λίπους εσωτερικά των μηρών. Το ακρώ-

μιο είναι 'βυθισμένο' από την μεγάλη ανάπτυξη του υποδόριου λιπώδη ιστού (αυτό συμβαίνει μόνο στους ίππους κρεοπαραγωγών φυλών και σχεδόν ποτέ στους ίππους ιππασίας). Ο λιπώδης ιστός στη βάση της ουράς είναι πολύ μαλακός. Η ψηλάφηση των πλευρών είναι πολύ δύσκολη. Η εναπόθεση του υποδόριου λίπους πίσω από την ωμοπλάτη είναι πολύ μεγάλη.

Βαθμίδα 9 (παχύσαρκο - *extremely fat*): Η ανάπτυξη του υποδόριου λιπώδη ιστού στο εσωτερικό των μηρών, στο ακρώμιο, κατά μήκος της ράχης, στην οσφύ και στη βάση της ουράς είναι υπερβολική. Παρατηρείται σχηματισμός «σβώλων» υποδόριου λίπους στις πλευρές και πίσω από την ωμοπλάτη.

Για τους περισσότερους αθλητές ίππους, ο επιθυμητός δείκτης θρεπτικής κατάστασης κυμαίνεται μεταξύ 5 και 6. Όταν ο Δ.Θ.Κ. είναι κάτω από 5 τότε παρατηρείται έλλειμμα ενέργειας κατά την άσκηση, ενώ αν αυτός είναι ανώτερος του 6 ο ασκούμενος έντονα ίππος αποβάλλει με δυσκολία την παραγόμενη από το σώμα του θερμότητα. Εκτός από τους αθλητές ίππους, η εκτίμηση της θρεπτικής κατάστασης έχει ιδιαίτερη σημασία για την αναπαραγωγική ικανότητα των φοράδων. Ο επιθυμητός Δ.Θ.Κ. για τις φοράδες κυμαίνεται μεταξύ 5,5 και 7.